

**ANENCEFALIA, MACROGLOSSIA E FENDA LABIAL EM CÃO: RELATO
DE CASO**

CONGENITAL MALFORMATIONS IN DOG: CASE REPORT

WAMMES, Jéssica Caroline Staffen

Discente do Curso de Medicina Veterinária da UFPR – Campus Palotina

FILADELPHO, André Luís

BIRCK, Arlei José

Docentes do Laboratório de Anatomia Veterinária da UFPR – Setor Palotina

PERES, Jayme Augusto

Docente do curso de Medicina Veterinária da UNICENTRO – Guarapuava/PR

PINTO E SILVA, José Ricardo de Carvalho

GUAZZELLI FILHO, Joffre

Docentes do Departamento de Anatomia do I.B. – Unesp/Botucatu-SP

BARCELOS, Rodrigo Patera

Biólogo do Laboratório de Anatomia Veterinária da UFPR – Setor Palotina



RESUMO

Anencefalia refere-se a uma malformação congênita originada de uma neurulação anormal, resultando na ausência de fusão das pregas neurais durante a formação do tubo neural na região do encéfalo. A macroglossia é um distúrbio da formação de etiologia múltipla, classificada como verdadeira ou relativa, podendo ser congênita ou adquirida. A fenda labial é decorrente da falta de fusão dos tecidos do lábio superior.

Palavras-chave: anencefalia, macroglossia, fenda labial, malformação, cão.

ABSTRACT

Anencephaly refers to a malformation caused by abnormal neurulation, resulting in the absence of fusion of the neural folds and training of the neural tube in the region of the brain. Macroglossia is a disturbance of multiple etiology, classified as true or relative, and can be congenital or acquired. The cleft lip is due to the lack of fusion of tissues of the upper lip.

Keywords: anencephaly, macroglossia, cleft lip, malformation, dog.



INTRODUÇÃO

O encéfalo é a parte do sistema nervoso central contido na cavidade do crânio, e que abrange o cérebro, o cerebelo e o tronco encefálico. Devido à complexidade do seu desenvolvimento embriológico, não é incomum seu desenvolvimento anormal (LOPEZ, 2005).

A anencefalia é uma malformação congênita originada de uma neurulação anormal, resultando na ausência de fusão das pregas neurais e da formação correta do tubo neural na região do encéfalo. (MOORE & PERSAUD, 2004). Esta malformação é considerada a forma letal mais comum de anormalidade do sistema nervoso central, onde o feto anencéfalo a termo pode ser natimorto ou viver por algumas horas ou dias (RAMIREZ, 2003).

A língua é um órgão de grande importância na deglutição, fonação, sucção, e respiração. A Macroglossia por sua vez, é o crescimento anormal da língua, fazendo com que esta alcance um tamanho maior que a cavidade oral, e, além disso, encontra-se diretamente ligada à oclusão, ao desenvolvimento do esqueleto facial e ao crescimento ântero-posterior do processo alveolar (GASPARINI, 2002).

A fenda labial, assim como a anencefalia é uma malformação congênita, que se apresenta como a falta da fusão do lábio superior, separando-o em duas partes (SILVA, 2007). Ela pode ser completa ou incompleta, unilateral ou bilateral, simétrica ou assimétrica e estar associada ou não à fenda palatina (BUDUNKI et al, 2001).

MATERIAIS E METODOS

O espécime relatado neste trabalho trata-se de um filhote de cão (*Canis lupus familiaris*) proveniente da Universidade Estadual do Centro Oeste do Paraná – UNICENTRO, no município de Guarapuava. O animal natimorto foi enviado ao laboratório de anatomia veterinária da UFPR - Setor Palotina onde se procedeu à fixação do mesmo em formaldeído a 10%, sendo deixado submerso nessa solução durante um período de 10 dias. Após este período de tempo, o material, foi examinado e



fotodocumentado. Durante a análise observou-se uma grave malformação do sistema nervoso central, crescimento anormal da língua e fissura labial.

DISCUSSÃO

A anencefalia é resultante de uma falha no fechamento do neuroporo rostral (sulco neural), conseqüentemente, o primórdio do encéfalo anterior é anormal e o desenvolvimento da calvária torna-se defeituoso. Geralmente, a caixa óssea do crânio está ausente e encontram-se vestígios do encéfalo. Nesta malformação é possível que a medula esteja ausente, sendo comum a acrania (ausência do epicrânio) e também, defeitos extensos no tubo neural (raquisquise) (MOORE & PERSAUD, 2004).

Na literatura existem controvérsias em relação à denominação usualmente utilizada, anencefalia, pois existem relatos em neonatos humanos, de um tronco encefálico rudimentar e tecido nervoso funcionante. Sendo assim, a denominação meroanencefalia é a mais adequada para este tipo de anomalia, a qual é mais comum em fetos natimortos (DIAS & PARTINGTON, 2004).

Os anencefálicos nascidos vivos apresentam função no tronco encefálico, com respiração espontânea e com algumas respostas reflexas, como de sucção. No entanto, eles permanecem inconscientes e, sem cuidados intensivos, a maioria morre dentro de dois dias do nascimento e nenhum sobrevive além de duas semanas. Estas alterações na anencefalia levam a um estado vegetativo e a morte é inevitável, ocorrendo poucas horas após o nascimento ou não além de duas semanas do nascimento, ou ainda, como acontece na maioria dos casos, *in útero* (FISHMAN, 2008).

Em animais, sabe-se que diversos fatores teratogênicos podem originar este defeito, como vírus, radiações, fármacos administrados durante o período gestacional e patologias passadas da mãe para o feto (DAHMER et al, 2012). Esta anomalia pode ser induzida experimentalmente em ratos, fazendo-se uso de fatores teratogênicos já citados acima (DIAS & PARTINGTON, 2004).

A macroglossia é uma doença de etiologia múltipla, classificada como verdadeira, quando há o alargamento ou crescimento excessivo da língua, e relativa,



quando há um desequilíbrio entre o tamanho da língua e da cavidade oral, resultando em espaço insuficiente para a estrutura em questão. A primeira pode ter diversas origens: devido hipertrofia muscular idiopática, como na síndrome de Beckwith-Wiedemann; malformações musculares, como angiomas e linfangiomas, tumores (mioblastomas, sarcomas, fibromas) e edema devido a processos alérgicos. Quanto a macroglossia relativa, ocorre principalmente nos humanos com síndrome de Down, por que estes, apresentam o assoalho da cavidade bucal raso (GASPARINI,2002).

As fissuras labiopalatinas são decorrentes de malformações congênitas identificadas pela presença de fenda na região óssea ou mucosa da abóbada palatina (FIGUEIREDO et al., 2004).

Não é possível atribuir á fenda um único fator de desenvolvimento anormal, pois existem condições de risco como: a predisposição genética nos casos não sindrômicos e fatores ambientais. As fendas do lábio e da maxila anterior resultam de um desenvolvimento imperfeito do palato embrionário primário (SILVA, 2007).

CONCLUSÃO

São vários os fatores que podem ocasionar a anencefalia, estas malformações são incompatíveis com a vida, e geralmente vêm acompanhadas de outras malformações, como neste caso, a macroglossia congênita e a fissura labiopalatina. Na medicina veterinária, a macroglossia verdadeira é a mais relevante, apesar de não ser letal ao animal, ela o torna incapaz de se alimentar, levando-o a inanição. Não é comum tratamento cirúrgico para macroglossia na medicina veterinária, apesar de ser comum em seres humanos. Quanto à fenda labial não é possível apontar um fator específico que promova a falha na fusão dos processos ósseos, porém, existem situações que potencializam a ocorrência desta malformação congênita, sendo que a prevenção ainda não é uma realidade.



REFERÊNCIAS

- BUDUNKI, V.; RUANO, R.; SAPIENZA, A. D.; HANAOKA, B. Y.; ZUGAIB, M.; Diagnóstico pré-natal de fenda labial e palatina: experiência de 40 casos. **RBGO**, vol. 23, nº9, 2001.
- DAHMER, D. A; CHIARENTIN, D.; VOITENA, J. N.; Anencefalia em cão: relato de caso. **Revista Científica Eletrônica de Medicina Veterinária**. Ano IX, n.18, Janeiro de 2012.
- DIAS, M.S.; PARTINGTON, M. Embriology of myelomeningocele and anencephaly. **Neurosurg Focus**, 2004, 19^oed, p.1-16.
- FIGUEIREDO, I.M.B.; BEZERRA, A.L.; MARQUES, A. C.L.; ROCHA, I.M. MONTEIRO, N.R. Tratamento cirúrgico de fissuras palatinas completas. **Revista brasileira em promoção da saúde**, Fortaleza, v.17, n.3, jul. 2004. Disponível em: <http://redalyc.uaemex.mx/redalyc/pdf/408/40817309.pdf>. Acesso em: 18 maio 2013.
- FISHMAN MA, VILLAREAL GB. Anencephaly and encephalocele. [acesso em 20 fev 2008]. Disponível em: <www.uptodate.com>.
- GASPARINI G.; Surgical management of macroglossia: discussion of 7 cases. **Oral Surg Oral Med Oral Pathol Oral Radiol Endod**. 2002; 94:566-71.
- LOPEZ, A.C.; **Tratado de clínica médica**. V. 1. São Paulo: Roca, 2005, 308p.
- MOORE, K.L.; PESAUD, T.V.N. **Embriologia Clínica**. São Paulo, Elsevier, 2004, 7^aed., p. 609.
- RAMIREZ-ESPITIA, J.A.; BENAVIDES, F.G.; LACASÃNA-NAVARRO, M.; MARTÍNEZ, J.M.; GARCIA, A.M.; BENACH, J. Mortalidad por defectos del tubo neural en México 1980-1997. **Salud pública México** 2003; 45:355:64.
- SILVA, Natalia Raposo da; BERNARDES, Vanesa Cristina da Silva; Fendas lábio palatinas; Publicado 2007; Disponível em: <www.cispre.com.br/acervo_detalhes.asp?Id=87>.

ANEXOS





Fig. 1: Fotografia de um filhote de um cão (vista frontal) onde observa-se em A: fenda labial (seta) e em B: macroglossia.

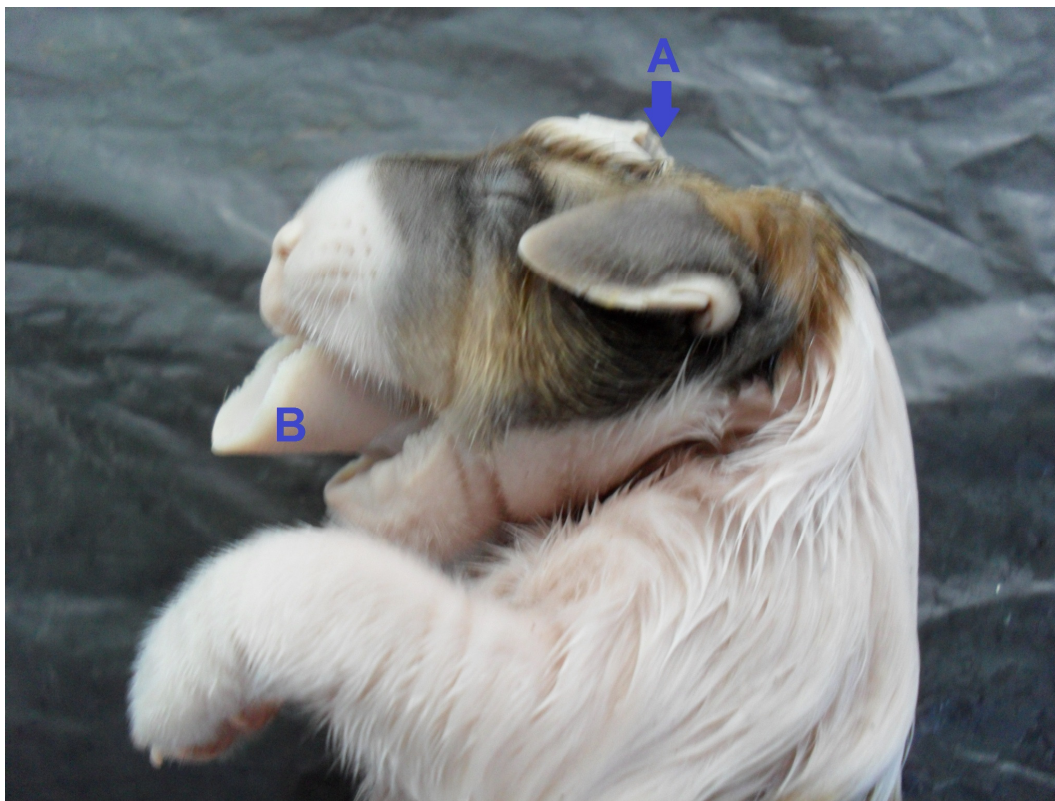


Fig. 2: Fotografia de um filhote de um cão (vista lateral) onde se pode observar em A: anencefalia (seta); B: macroglossia.

